

Διαφορική Διάγνωση

Γυναίκα με πυρετό και περιφερική ηωσινοφιλία

Ελένη Διαμαντοπούλου, ειδικευόμενη Δ' Παθολογικής Κλινικής

Διευθυντής τμήματος: Γεώργιος Μαρακομιχελάκης

Παρούσα νόσος

Γυναίκα, 79 ετών, η οποία προσήλθε λόγω εμπυρέτου έως 38,4* $^{\circ}$ C από 6 εβδομάδων, κατά τις βραδινές ώρες, με φρίκια, εφιδρώσεις, μυαλγίες μηρών, γενικευμένη αδυναμία.

Ιστορικό

- Διηθητικό καρκίνωμα μαστού
- Αποφρακτικό σύνδρομο και νόσος μικρών αεραγωγών
- Αρτηριακή υπέρταση
- Hashimoto
- Κάταγμα λεκάνης

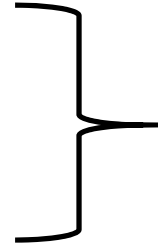
Αντικειμενική εξέταση

- Αναπνευστικό: φυσιολογικό αναπνευστικό ψιθύρισμα
- Καρδιά: τόνοι ρυθμικοί, ευκρινείς
- Κοιλία: εντερικοί ήχοι παρόντες, μαλακή, ευπίεστη, ανώδυνη
- Χωρίς νευρολογική σημειολογία

Αρχικός εργαστηριακός έλεγχος

- Λευκοκυττάρωση, Ηωσινοφιλία, αναιμία ορθόχρωμη-ορθοκυτταρική, θρομβοκυττάτωση, ↑ CRP, ↑↑ ΤΚΕ
- CT θώρακος: Πολλαπλοί οζώδεις σχηματισμοί, διάσπαρτοι, σε αμφότερα τα πνευμονικά πεδία, μασχαλιαία και μεσοθωρακική λεμφαδενοπάθεια.
- Pet CT: πολλαπλά οζώδη διηθήματα δίκην θαμβής υάλου (φλεγμονώδη στοιχεία), μικροί μασχαλιαίοι λεμφαδένες AP, αμφιβόλου αξιολόγησης

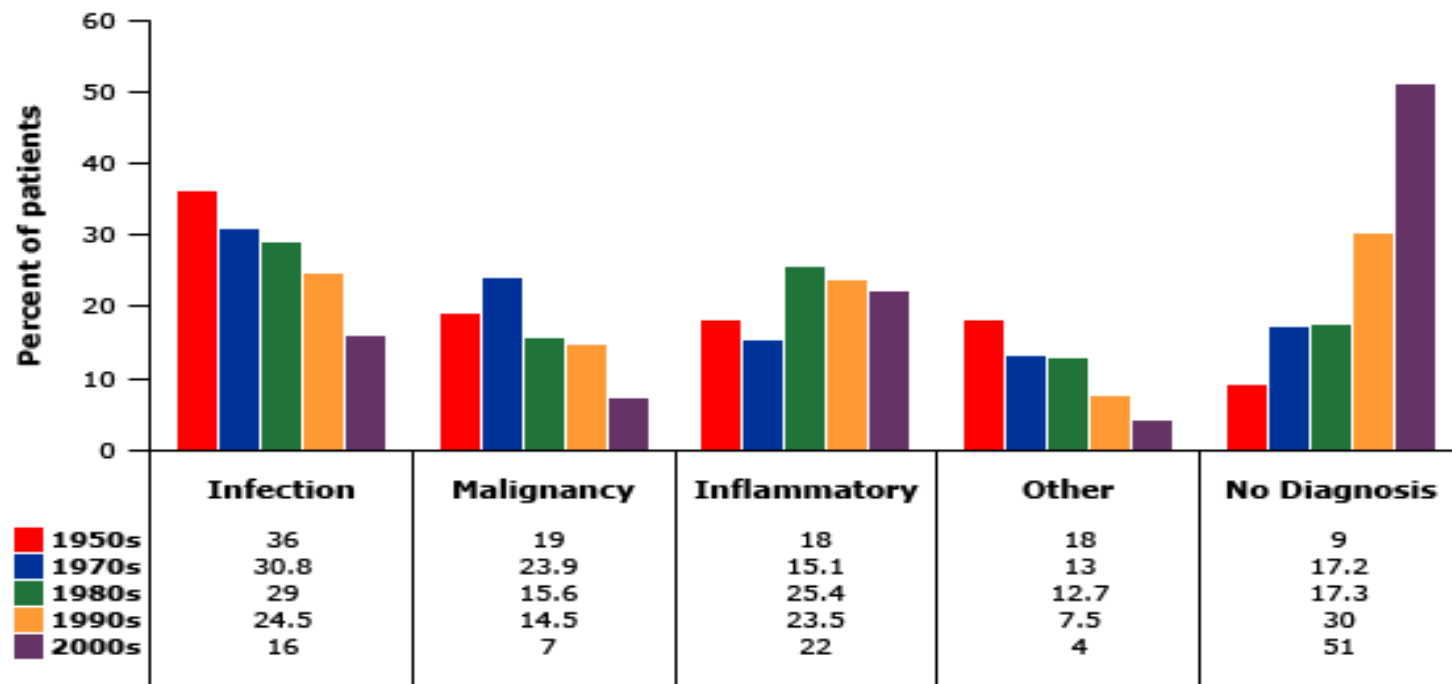
1. Πυρετός $> 38,3^{\circ}\text{C}$
2. Για διάστημα > 3 εβδομάδων
3. Με > 3 επισκέψεις σε εξωτερικό ιατρείο



Πυρετός αγνώστου
αιτιολογίας

Με συνοδά: περιφερική ηωσινοφιλία
πνευμονικά διηθήματα άμφω

Πυρετός αγνώστου αιτιολογίας



Πυρετός αγνώστου αιτιολογίας, ηωσινοφιλία, πνευμονικά διηθήματα

Λοιμώξεις

Φυματίωση

Αποστήματα

Λοιμώδης ενδοκαρδίτιδα

Ιογενείς(EBV, CMV, HIV, HSV)

Παρασιτικές

Ελμινθίαση

Σ. Loeffler:

Ascaris Lumbricoides

Βόρεια Ασία, Ινδία

Ηωσινοφιλία

Μεταναστευτικά διηθήματα

Μικροσκόπηση BAL

Πυρετός αγνώστου αιτιολογίας, ηωσινοφιλία, πνευμονικά διηθήματα

Λοιμώξεις

Φυματίωση

Αποστήματα

Βακτηριακή ενδοκαρδίτιδα

Ιογενείς(EBV, CMV, HIV, HSV)

Παρασιτικές

Ελμινθίαση

Τροπική ηωσινοφιλική πνευμονία

Φιλαρίαση

Πρόσφατο ταξίδι σε περιοχή που ενδημεί

Βήχας, εκπνευστικός συριγμός, δύσπνοια, κόπωση

Μεικτή αποφρακτικού/περιοριστικού τύπου βλάβη

Διηθήματα στην Α/Α θώρακος

Ηωσινοφιλία

IgE

Αντιφιλαριακά IgG αντισώματα

Πυρετός αγνώστου αιτιολογίας, ηωσινοφιλία, πνευμονικά διηθήματα

Λοιμώξεις

Φυματίωση

Αποστήματα

Βακτηριακή ενδοκαρδίτιδα

Ιογενείς(EBV, CMV, HIV, HSV)

Παρασιτικές

Ελμινθίαση (σ. Loeffler)

Μυκητιασικές

Αλλεργική βρογχοπνευμονική ασπεργίλλωση:

- Άσθμα ή Κυστική ίνωση
- ~~Θετικό δερματικό test για ασπεργίλλο
ή IgE ορού για ασπέργιλλο
ΚΑΙ
IgE~~
- ~~IgG για ασπέργιλλο
Πνευμονικά διηθήματα και
κεντρικές βρογχεκτασίες~~
Περιφερική Ηωσινοφιλία

Πυρετός αγνώστου αιτιολογίας, ηωσινοφιλία, πνευμονικά διηθήματα

Νεοπλάσματα



Ηωσινοφιλία

Ca πνεύμονα

- 1% ασθενών με κακοήθεια

Λέμφωμα

- 10% ασθενών με λέμφωμα

Λευχαιμία

- 3% ασθενών με CA πνεύμονα

Μεταστατικό CA ωοθηκών

Ιστορικό CA μαστού

Μυική αδυναμία

Πυρετός αγνώστου αιτιολογίας, ηωσινοφιλία, πνευμονικά διηθήματα

Νόσοι συνδετικού ιστού

Ρευματοειδής αρθρίτιδα

Μη προσβολή αρθρώσεων

RF > τριπλάσιο ανώτερου φυσιολογικού

Crp, ΤΚΕ

ΣΕΛ

Διάρκεια συμπτωμάτων: έξι εβδομάδες

Αγγειίτιδες

2010 ACR/EULAR criteria: 5/10

Σαρκοείδωση

Πυρετός αγνώστου αιτιολογίας, ηωσινοφιλία, πνευμονικά διηθήματα

Νόσοι συνδετικού ιστού

Ρευματοειδής αρθρίτιδα

ΣΕΛ

Αγγειίτιδες

Σαρκοείδωση

Πυρετός αγνώστου αιτιολογίας, ηωσινοφιλία, πνευμονικά διηθήματα

Νόσοι συνδετικού ιστού

Ρευματοειδής αρθρίτιδα

- **GPA(Wegener)** προσβολή ανώτερου αναπνευστικού, οζίδια σε α/α θώρακος, ίζημα ούρων, κοκκιωματώδης φλεγμονή,

CANCA

ΣΕΛ

- **EGPA(Churg-Strauss)** άσθμα, ηωσινοφιλία, αλλεργία, ~~νευροπάθεια~~, πνευμονικές διηθήσεις, διαταραχές παραρινίων κόλπων, εξαγγείωση ηωσινοφιλων,

PANCA

Αγγειΐτιδες

- **Κροταφική αρτηρίτιδα** ηλικία, ΤΚΕ, κεφαλαλγία, ανωμαλίες κροταφικής αρτηρίας, βιοψία κροταφικής αρτηρίας

Σαρκοείδωση

Πυρετός αγνώστου αιτιολογίας, ηωσινοφιλία, πνευμονικά διηθήματα

Νόσοι συνδετικού ιστού

Ρευματοειδής αρθρίτιδα

ΣΕΛ

Αγγειίτιδες

Σαρκοείδωση

- Λευκοκυττάρωση, ηωσινοφιλία
- Πολλαπλοί οζώδεις σχηματισμοί άμφω, λεμφαδένες μεσοθωρακίου
- Περιφερική νευροπάθεια
- Βρογχοσκόπηση, βιοψία

Πυρετός αγνώστου αιτιολογίας, ηωσινοφιλία, πνευμονικά διηθήματα

Λοιπές ηωσινοφιλικές
πνευμονοπάθειες

Οξεία ηωσινοφιλική πνευμονία

Χρόνια ηωσινοφιλική πνευμονία

Φαρμακευτική ηωσινοφιλική
πνευμονοπάθεια(DRESS)

Υπερηωσινοφιλικό σύνδρομο

Κάπνισμα

Σοβαρή αναπνευστική ανεπάρκεια

Μυαλγίες

Διάχυτα πνευμονικά διηθήματα,
πλευριτικές συλλογές

Ηωσινοφιλία

IgE

Πυρετός αγνώστου αιτιολογίας, ηωσινοφιλία, πνευμονικά διηθήματα

Λοιπές ηωσινοφιλικές
πνευμονοπάθειες

Οξεία ηωσινοφιλική πνευμονία

Χρόνια ηωσινοφιλική πνευμονία

Φαρμακευτική ηωσινοφιλική
πνευμονοπάθεια(DRESS)

Υπερηωσινοφιλικό σύνδρομο

Βήχας, πυρετός, δύσπνοια

Περιφερική ηωσινοφιλία

IgE

TKE,CRP

Θρομβοκυττάρωση

Διάχυτα πνευμονικά διηθήματα

Πυρετός αγνώστου αιτιολογίας, ηωσινοφιλία, πνευμονικά διηθήματα

Λοιπές ηωσινοφιλικές
πνευμονοπάθειες

>1500 ηωσινόφιλα επί 6 μήνες

Οξεία ηωσινοφιλική πνευμονία

Χρόνια ηωσινοφιλική πνευμονία

Βλάβη ζωτικών οργάνων(οζίδια

Φαρμακευτική ηωσινοφιλική
πνευμονοπάθεια(DRESS)

πνεύμόνων άμφω, πολλαπλή

Υπερηωσινοφιλικό σύνδρομο

μονονευρίτιδα)

Πυρετός αγνώστου αιτιολογίας, ηωσινοφιλία, πνευμονικά διηθήματα

Σαρκοείδωση

EGPA

Χρόνια ηωσινοφιλική πνευμονία

Υπερηωσινοφιλικό σύνδρομο

**Μια εργαστηριακή παράμετρος
έθεσε τη διάγνωση...**

Διαφορική Διάγνωση

Γυναίκα με πυρετό και περιφερική ηωσινοφιλία

Ελένη Διαμαντοπούλου, ειδικευόμενη Δ' Παθολογικής Κλινικής

Διευθυντής τμήματος: Γεώργιος Μαρακομιχελάκης