

Βιοψία Νεφρού

- Χαρακτηριστικά μεμβρανουπερπλαστικής σπειραματονεφρίτιδας
- Συνυπάρχοντα στοιχεία χρόνιων αλλοιώσεων της θρομβωτικής μικροαγγειοπάθειας

Ανοσοφθορισμός

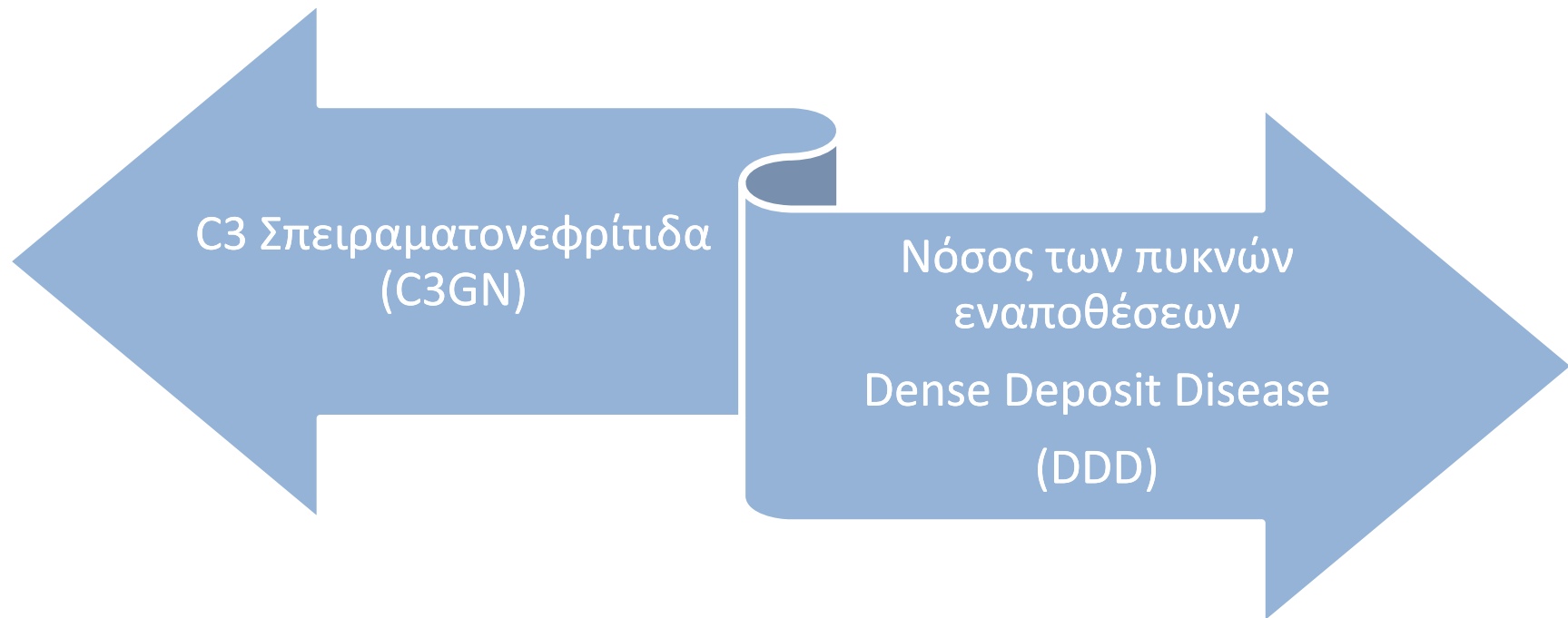
Προεξάρχουσα ήταν η καθήλωση του κλάσματος C3 του συμπληρώματος

Congo red: Αρνητικό

Βιοψία Νεφρού

C3 Σπειραματοπάθεια (C3GP)

Αναμονή πορίσματος ηλεκτρονικού μικροσκοπίου για Δ/Δ



Rituximab (Mabthera)

Αποφασίστηκε η χορήγηση Rituximab

➤ Χιμαιρικό αντίσωμα ποντικού/ανθρώπου

➤ Στρέφεται έναντι του αντιγόνου CD20 των Β-λεμφοκυττάρων των οποίων προκαλεί λύση

➤ Έχει δοθεί σε ασθενείς με C3 σπειραματοπάθεια

Πορεία νόσου

Υποτροπή μετά τη βιοψία νεφρού και τη διακοπή των πλασμαφαιρέσεων....

- Οξεία νεφρική βλάβη
- Θρομβοπενία
- Αιμολυτική αναιμία

Επανάραξη συνεδριών πλασμαφαίρεσης και
αιμοκάθαρσης

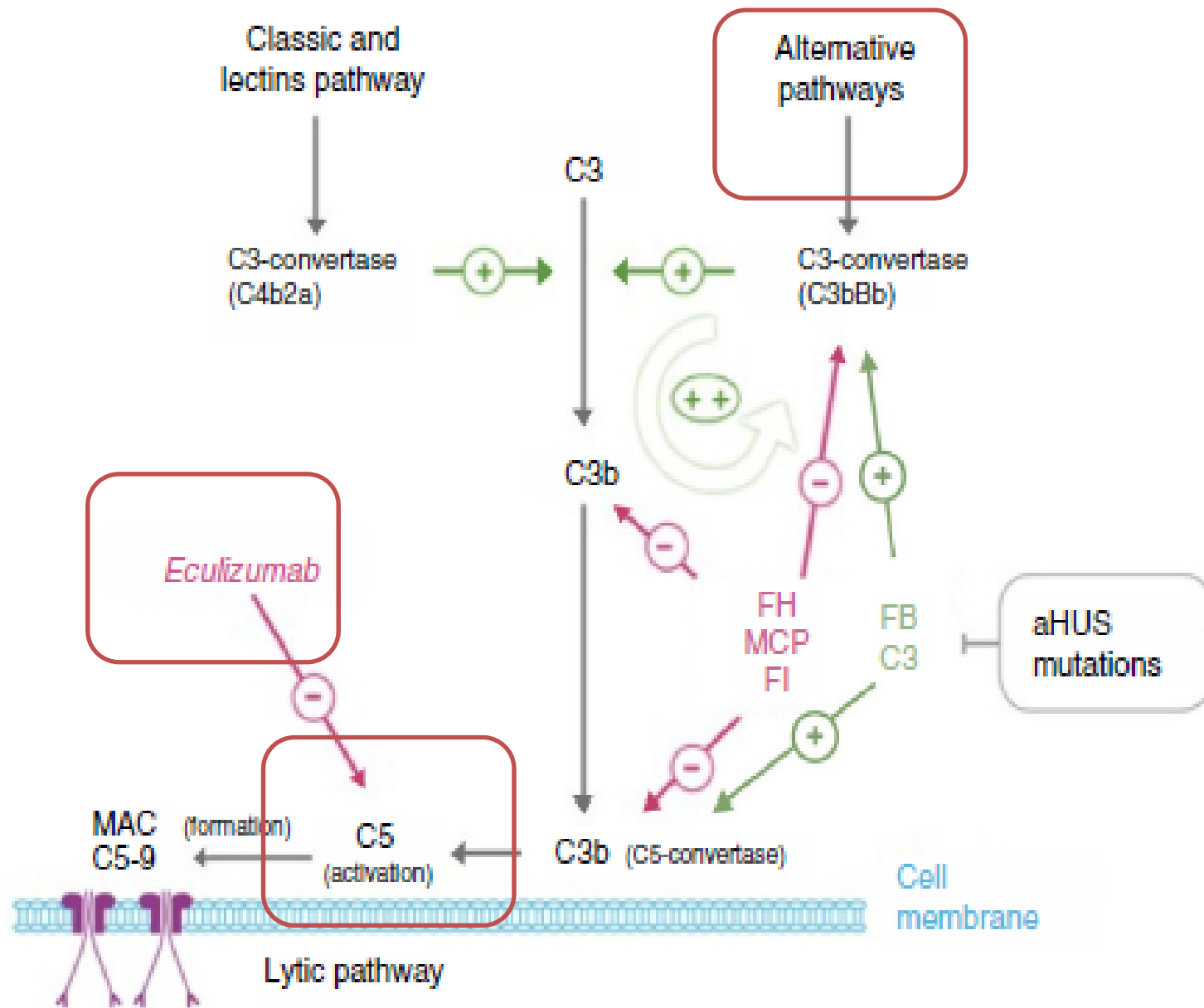
Πορεία νόσου

Λόγω μη ανταπόκρισης αποφασίστηκε η χορήγηση εκουλίζουμαμπ

Μονοκλωνικό αντίσωμα

- Συνδέεται με την **πρωτεΐνη C5** του συμπληρώματος
- Αναστέλλει το τερματικό συμπλήρωμα και την επακόλουθη ενδαγγειακή αιμόλυση
- Αγωγή με ένδειξη στο **άτυπο ουραιμικό αιμολυτικό σύνδρομο**

Καταρράκτης συμπληρώματος - *Eculizumab*



Πορεία νόσου

Θεραπεία με εκουλίζουμαμπ

Άμεση ανταπόκριση

- Ύφεση της αιμόλυσης
- Αύξηση του αριθμού των αιμοπεταλίων
- Μικρού βαθμού βελτίωση της νεφρικής λειτουργίας

Νεφρική λειτουργία που συνέχισε να είναι επηρεασμένη

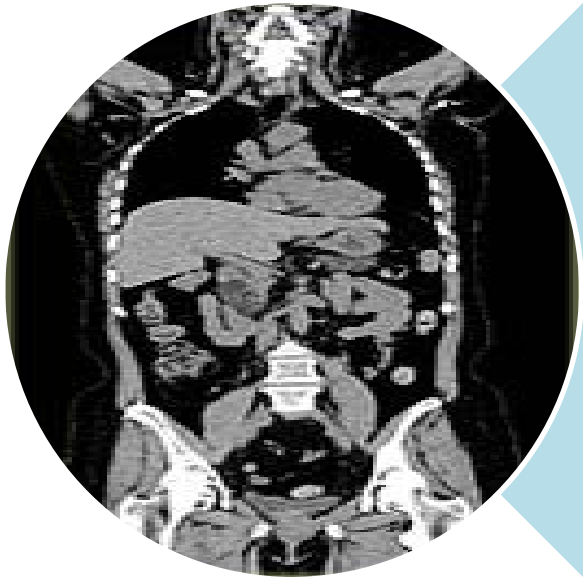
2^η Οστεομυελική Βιοψία

Ένα εξάμηνο μετά την 1^η οστεομυελική βιοψία...

Διαπιστώθηκε διήθηση μυελού από μονοκλωνικά πλασματοκύτταρα ώριμου τύπου με παραγωγή κ ελαφρών αλύσεων σε ποσοστό 12%

Η συνύπαρξη της νεφρικής ανεπάρκειας (βλάβη οργάνου στόχου) σε συνδυασμό με την παρουσία 12% πλασματοκυττάρων στο μυελό των οστών, είναι ευρήματα που κατευθύνουν στη διάγνωση της πλασματοκυτταρικής δυσκρασίας με νεφρική προσβολή (πολλαπλούν μύελωμα, MGRS?)

Απεικονιστικός έλεγχος



PET-CT

Δεν παρατηρήθηκε παθολογική πρόσληψη της φθόριο-18-δεσοξυ-γλυκόζης (18- FDG)

Δεν παρατηρήθηκαν οστεολυτικές βλάβες

Η πυκνότητα του μυελού στο βραχίονα και στο μηριαίο διαπιστώθηκαν στα ανώτερα φυσιολογικά όρια

aHUS

C3
σπειραματοπάθεια

Πολλαπλούν
μυέλωμα

Τρεις διαφορετικές οντότητες?

*Ο έλεγχος που έθεσε τη
διάγνωση ήταν...*

