

Εμπύρετο και εκσεσημασμένη
διάταση ενδοηπατικών χοληφόρων
σε άνδρα 43 ετών

Γιαννοπούλου Βασιλική
Ειδικευόμενη Παθολογίας
Γ' Παθολογική Κλινική

Π. Πεταλούδης, Ειδικευόμενος, Ε. Αντύπα, Διευθύντρια ΕΣΥ,
Ακτινοδιαγνωστικό Τμήμα (Τμήμα Υπερήχων)
Ε. Λαζαρίδου, Επιμ. Α' ΕΣΥ, Ακτινοδιαγνωστικό (Τμήμα ΑΤ)
Α. Παρασκευάς, Ειδικευόμενος, Χ. Βουρλάκου, Διευθύντρια ΕΣΥ,
Παθολογοανατομικό Τμήμα
Μ. Μελά, Επιμ. Α' ΕΣΥ Γαστρεντερολογίας
Ε. Γριβάκου, Ειδικευόμενη Παθολογίας, Γ' Παθολογική Κλινική

ΑΙΤΙΑ ΕΙΣΟΔΟΥ

- Άνδρας 43 ετών προσέρχεται στο ΤΕΠ λόγω κοιλιακού άλγους και εμπυρέτου έως 39°C.

ΠΑΡΟΥΣΑ ΝΟΣΟΣ

● Από 1,5 μηνός περίπου

- Καταβολή δυνάμεων-ανορεξία
- Εμπύρετο (κύματα έως 39°C, χωρίς συστηματική παρακολούθηση της θερμοκρασίας)
- Διαρροϊκό σύνδρομο και έμετοι διάρκειας περίπου 10 ημερών, που αντιμετωπίσθηκαν σε εξωτερική βάση με ριφαξιμίνη- ρανιτιδίνη
- Κοιλιακό άλγος με εντόπιση κυρίως στη δεξιά κοιλία και τον ΑΛΒ

ΑΤΟΜΙΚΟ ΑΝΑΜΝΗΣΤΙΚΟ

- ⦿ Διαταραχές κενώσεων-κοιλιακό άλγος από 15ετίας
- ⦿ Πολλαπλές ενδοσκοπήσεις κατώτερου πεπτικού (δεν προσκομίζονται πορίσματα βιοψιών)
 - 5/2011 Εικόνα αριστερής κολίτιδας και εκκολπωμάτωση αριστερού κόλου, διαφραγματοκήλη-οισοφαγίτιδα

ΑΤΟΜΙΚΟ ΑΝΑΜΝΗΣΤΙΚΟ

- ⦿ ΦΑΡΜΑΚΕΥΤΙΚΗ ΑΓΩΓΗ: Ουδεμία συστηματική
- ⦿ ΑΛΛΕΡΓΙΕΣ: Δεν αναφέρονται

ΚΟΙΝΩΝΙΚΟ ΙΣΤΟΡΙΚΟ

- Χρόνια κατάχρηση αλκοόλ (αναφέρει αποχή από 1,5 μηνός περίπου)
- Ενεργός καπνιστής (~20p/y)
- Εργάζεται ως σεφ
- Δεν αναφέρεται υψηλού κινδύνου σεξουαλική συμπεριφορά
- Δεν αναφέρει πρόσφατα ταξίδια στο εξωτερικό
- Δεν έχει κατοικίδια-δεν αναφέρεται πρόσφατη επαφή με ζώα
- Δεν αναφέρεται χρήση εξαρτησιογόνων ουσιών

ΑΝΤΙΚΕΙΜΕΝΙΚΗ ΕΞΕΤΑΣΗ

ΖΩΤΙΚΑ ΣΗΜΕΙΑ

- ⊙ ΑΠ=**100/60**mmHg
- ⊙ Σφύξεις=**133**/λεπτό
- ⊙ RR=**24**/min
- ⊙ SpO₂=**89**% (FiO₂=21%)
- ⊙ θ=**37,6** °C

ΑΝΤΙΚΕΙΜΕΝΙΚΗ ΕΞΕΤΑΣΗ

- ◉ Όψη: Πάσχοντος
- ◉ Θρέψη: Καλή
- ◉ Ωχρότητα δέρματος-επιπεφυκώτων
- ◉ Χωρίς εξάνθημα-ενάνθημα
- ◉ Μη ψηλαφητοί περιφερικοί λεμφαδένες

ΑΝΤΙΚΕΙΜΕΝΙΚΗ ΕΞΕΤΑΣΗ

ΚΑΡΔΙΑΓΓΕΙΑΚΟ

- S1,S2 ευκρινείς και ρυθμικοί, χωρίς πρόσθετους ήχους
- ΧΤΕ<2sec, JVP<4cm
- Περιφερικά οιδήματα (+)
- Περιφερικές σφύξεις ομότιμα και ταυτόχρονα ψηλαφητές

ΑΝΑΠΝΕΥΣΤΙΚΟ

- Συμμετρική έκπτυξη πνευμόνων
- Ταχυπνοϊκός-χωρίς χρήση επικουρικών αναπνευστικών μυών
- Μείωση αναπνευστικού ψιθυρίσματος στις βάσεις των πνευμονικών πεδίων άμφω
- Κυάνωση (-)
- Πληκτροδακτυλία (-)

ΑΝΤΙΚΕΙΜΕΝΙΚΗ ΕΞΕΤΑΣΗ

ΕΞΕΤΑΣΗ ΚΟΙΛΙΑΣ

- Κοιλιά διατεταμένη- Εντερικοί ήχοι παρόντες
- Διάχυτη ευαισθησία στην ψηλάφηση, ιδιαίτερα στο δεξί υποχόνδριο και τον αριστερό λαγόνιο βόθρο, χωρίς εικόνα περιτοναϊσμού
- Ψηλαφητό ήπαρ στα 10 εκ.
- Σπλην μη ψηλαφητός.
- Σ. Giordano (-)
- Δακτυλική (-) για αίμα ή μέλαινα

ΑΝΤΙΚΕΙΜΕΝΙΚΗ ΕΞΕΤΑΣΗ

ΝΕΥΡΟΛΟΓΙΚΟ

- Αφυπνισμένος
 - Πλήρως προσανατολισμένος
 - Δυσκαμψία αυχένα (-)
 - Σ. Kernig (-) σ. Brudzinski (-)
 - Εστιακά νευρολογικά ελλείμματα (-)
- ΗΚΓ= Φλεβοκομβική ταχυκαρδία χωρίς στοιχεία ισχαιμίας

ABGs	
pH	7.55
pCO ₂	27mmHg
pO ₂	50 mmHg
HCO ₃	26mmol/L
cLac	1,2

ΕΡΓΑΣΤΗΡΙΑΚΟΣ ΕΛΕΓΧΟΣ

ΓΕΝΙΚΗ ΑΙΜΑΤΟΣ

WBC	7.910
NEU/LYM	70,5%/19,8%
HGB/HT	7,7/23,3
MCV/MCH	87,9/29,1
PLT	354.000

ΕΛΕΓΧΟΣ ΠΗΞΗΣ

PT	16,3
APTT	38,3
INR	1,34
FIB	812
D-dimers	3,76

ΓΕΝΙΚΗ ΟΥΡΩΝ

Χροιά	Σκούρο κίτρινο
Όψη	Διαυγές
Ειδικό βάρος	1013
pH	7.0
Νιτρικά	-
Λεύκωμα	Ίχνος
Glu	-
Κετόνες	-
Ουροχολινογόνο	+
Χολοχρωστικές	+
Αιμοσφαιρίνη	-
Πυοσφαίρια	0-1 κοπ
Ερυθρά	0-1 κοπ

ΕΡΓΑΣΤΗΡΙΑΚΟΣ ΕΛΕΓΧΟΣ

	ΒΙΟΧΗΜΙΚΟΣ	ΕΛΕΓΧΟΣ	
Glu	93	TP	5,9
Ur	14	Alb	2,1
Cr	0,6	GLOB	3,8
Na	132	A/G	0,6
K	4,3	Ca	8,0
AST	134	Phos	2,9
ALT	64	Mg	1,86
ALP	335	CK	41
γGT	286	CKMB	59
TBIL	1,57	TropT	4
DBIL	0,55	AMY	35
IBIL	1,02	CRP	29,7
LDH	469		

ΑΠΕΙΚΟΝΙΣΤΙΚΟΣ ΕΛΕΓΧΟΣ

ΑΚΤΙΝΟΓΡΑΦΙΕΣ

- **Ro θώρακος:** Άνωση δεξιού ημιδιαφράγματος
- **Ro κοιλίας:** Αεροκολία. Διάταση λ.ε.

ΥΠΕΡΗΧΟΓΡΑΦΗΜΑ

- U/S κοιλίας
- Μαζική ηπατοσπληνομεγαλία. (σπλην 15 εκ, ήπαρ~16 εκ)
Εκσεσημασμένη διάταση των ενδοηπατικών χοληφόρων, με παρουσία ηχογενούς περιεχομένου εντός και κατά τόπους
- Διάσπαρτες εστίες χαμηλής ηχογένειας στο ήπαρ (δ/δ μικροαποστημάτια??/άλλου είδους εξεργασία???)
- Μικρή ποσότητα υγρού

ΑΠΕΙΚΟΝΙΣΤΙΚΟΣ ΕΛΕΓΧΟΣ

◎ CT άνω-κάτω κοιλίας:

Διόγκωση AP λοβού ήπατος και σπληνός.

Πολλαπλές και ποικίλου μεγέθους ηπατικές αλλοιώσεις

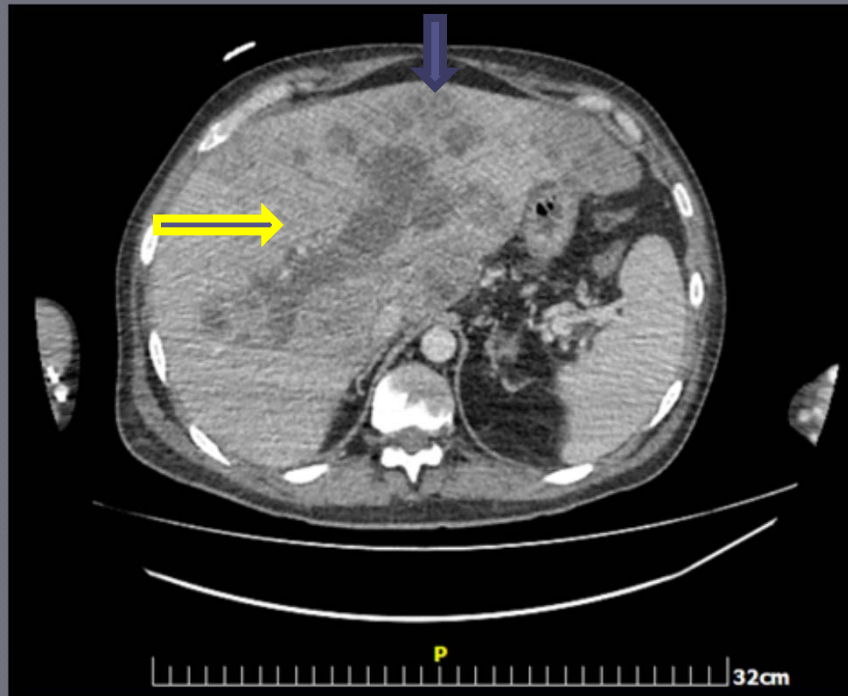
Απότομη διακοπή της σκιαγράφησης της πυλαίας φλέβας και των κυρίων κλάδων της στο σημείο διχασμού αυτής και διάταση των κλάδων της ηπατικής αρτηρίας. (δ/δ θρόμβωση της πυλαίας φλέβας, πίεση αυτής εκ των έξω)

Πολλαπλά εκκολπώματα σιγμοειδούς με εκτεταμένη θολερότητα του πέριξ λίπους, γραμμοειδείς συλλογές και πιθανό σχηματισμό ενδοτοιχωματικών αποστημάτων (εκκολπωματίτιδα)

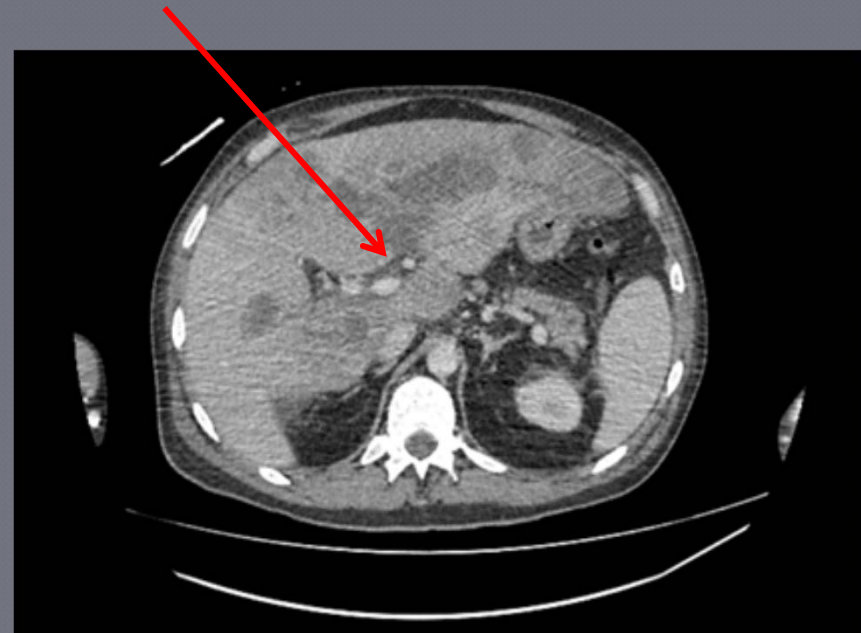
Συλλογή υγρού μεταξύ των εντερικών ελίκων του λεπτού εντέρου, περισπληνικά και υφηπατικά.

CT ΑΚΚ

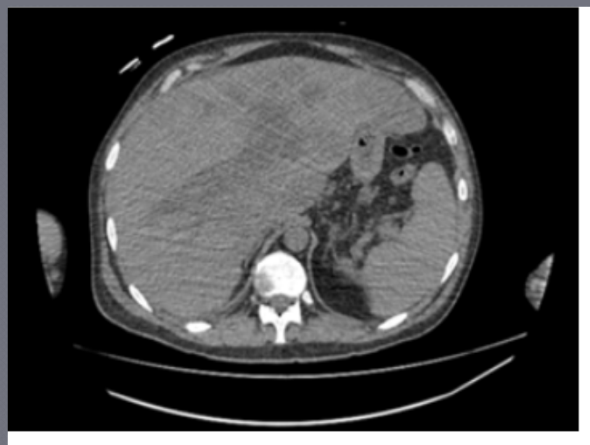
Αποστημάτια



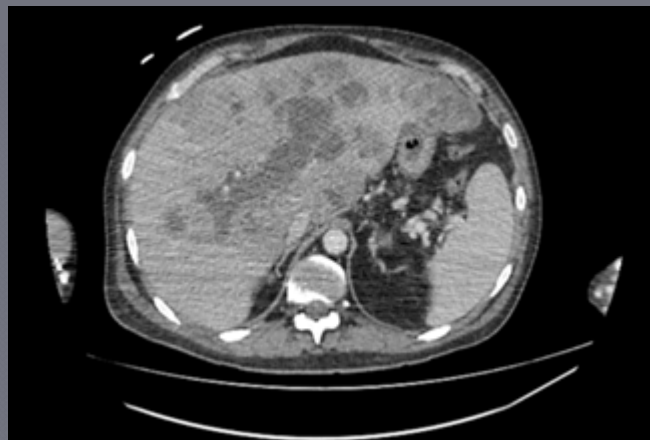
Σημείο μετάπτωσης



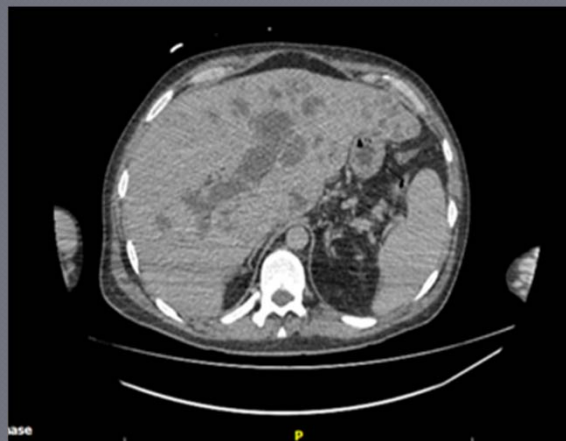CT ΑΚΚ



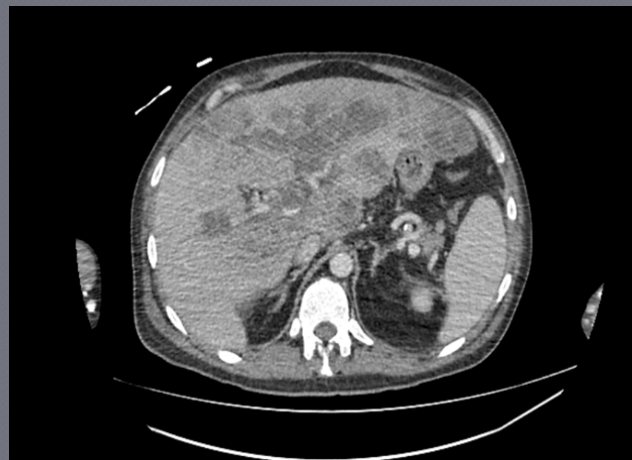Χωρίς iνc



Πυλαία φάση



Καθυστερημένη λήψη



Θρόμβωση
πυλαίας

Εισαγωγή ασθενούς
στη Γ' Παθολογική

ΕΙΣΑΓΩΓΗ ΣΤΗ Γ'Π

- ◉ Εικόνα σηπτικής συνδρομής
- ◉ Λήψη πανκαλλιεργείων
- ◉ Έναρξη προωθημένης εμπειρικής αντιμικροβιακής αγωγής
- ◉ Προσθήκη ΗΧΜΒ σε θεραπευτική δόση

Ορθοσιγμοειδοσκόπηση: ερύθημα του
βλεννογόνου χωρίς ανάδειξη
εκκολπωματικών στομίων

ΕΡΓΑΣΤΗΡΙΑΚΟΣ ΕΛΕΓΧΟΣ

ΙΟΛΟΓΙΚΟΣ	ΕΛΕΓΧΟΣ
HBsAg	-
Anti-HCV	-
HIV Ag/Ab	-

ΛΟΙΜΩΞΕΙΣ	
EBV IgG	+
EBV IgM	-
CMV IgG	+
CMV IgM	-
Entamoeba IgG	-
Entamoeba IgM	-
Leishmania Abs	-
Echinococcus Abs	-

ΔΕΙΚΤΕΣ Ca	
CEA	4,31
AFP	1,22
CA 19-9	29,6
PSA	0,13

ΚΑΛΛΙΕΡΓΕΙΕΣ	
ΑΜΚ (3)	-
ΟΥΚ	-
Κοπράνων	-
Παρασιτολογική	-
C.diff	-

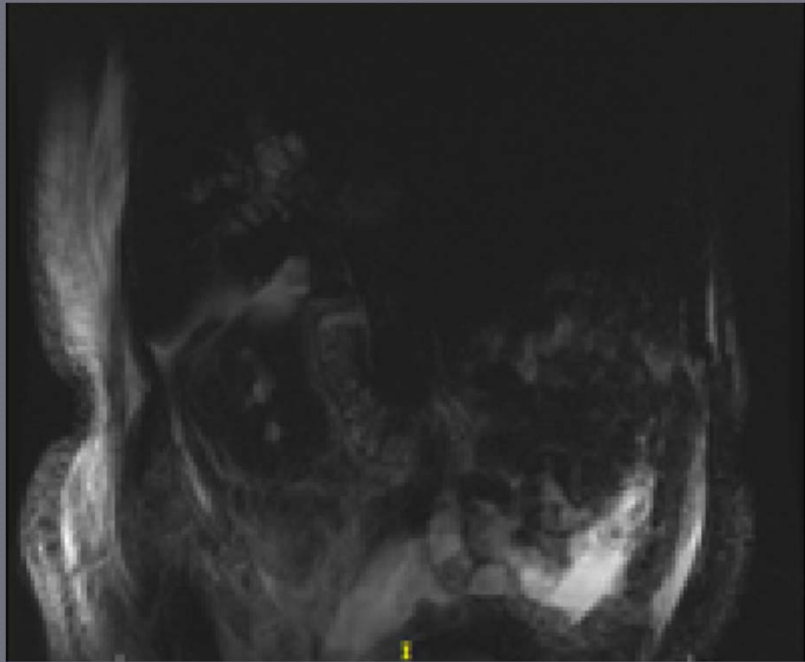
ΑΠΕΙΚΟΝΙΣΤΙΚΟΣ ΕΛΕΓΧΟΣ

MRCP

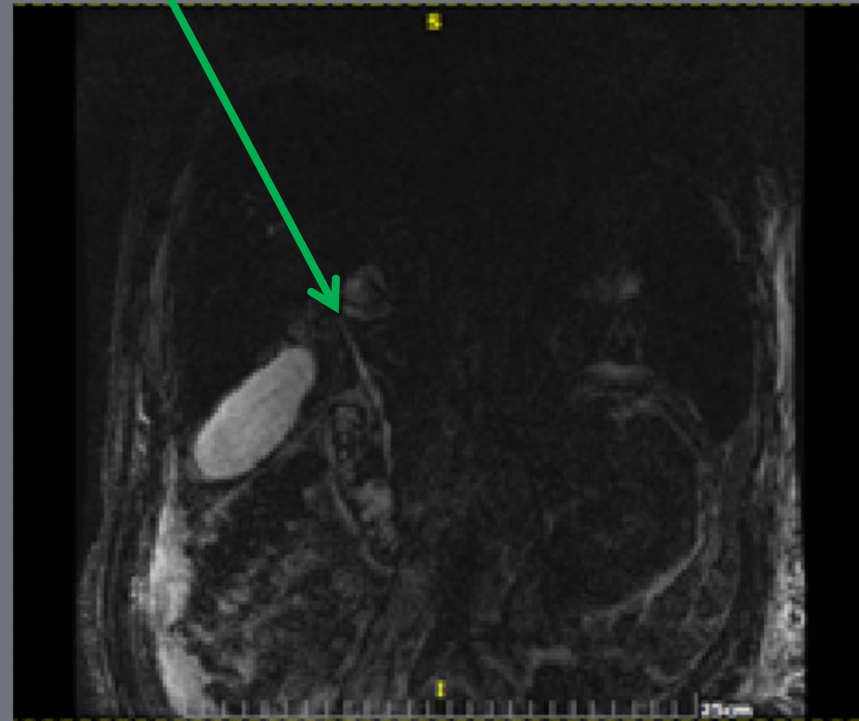
- Κυστικόμορφη διάταση κυρίως των κεντρικών και λιγότερο των περιφερικών ενδοηπατικών χοληφόρων, με αυξομειώσεις του εύρους.
- Μετάπτωση των διατεταμένων κεντρικών χοληφόρων πόρων στον κοινό ηπατικό πόρο, οποίος ελέγχεται με φυσιολογικό εύρος χωρίς ανάδειξη αιτίου από την παρούσα εξέταση. Με φυσιολογικό εύρος ελέγχεται και ο κοινός χοληδόχος πόρος έως και την ενδοπαγκρεατική του μοίρα. Εύρος παγκρεατικού και κυστικού πόρου εντός φυσιολογικών ορίων.
- Οι διακλαδώσεις των ενδοηπατικών χοληφόρων κλάδων φαίνεται ότι επικοινωνούν με διάσπαρτους στο ηπατικό παρέγχυμα **συρρέοντες μικροκυστικούς σχηματισμούς που συνοδεύονται από ενδιάμεσο σήμα επιχωρίως**, ενδεικτικό οιδήματος.
- Η χοληδόχος κύστη ελέγχεται με ομαλό τοίχωμα, χωρίς ελλείμματα πλήρωσης ύποπτα χολολιθίασης.

MRCP

Διατάσεις ενδοηπατικών
χοληφόρων με φυσιολογικό
εύρος κοινού ηπατικού πόρου

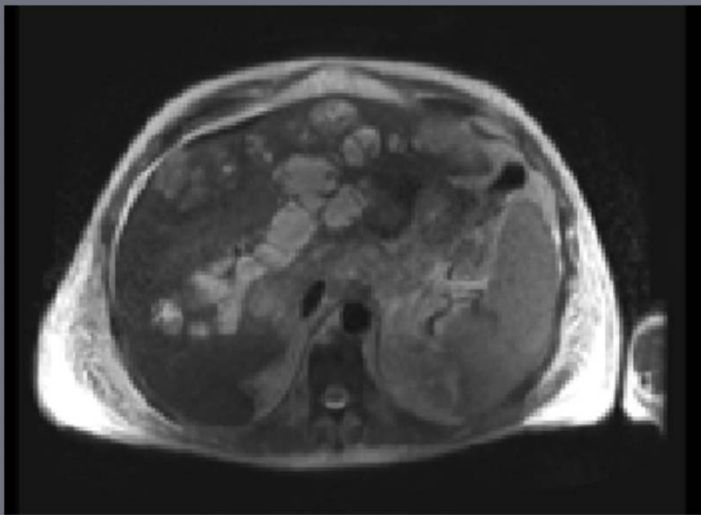


Κοινός ηπατικός πόρος
φυσιολογικού εύρους

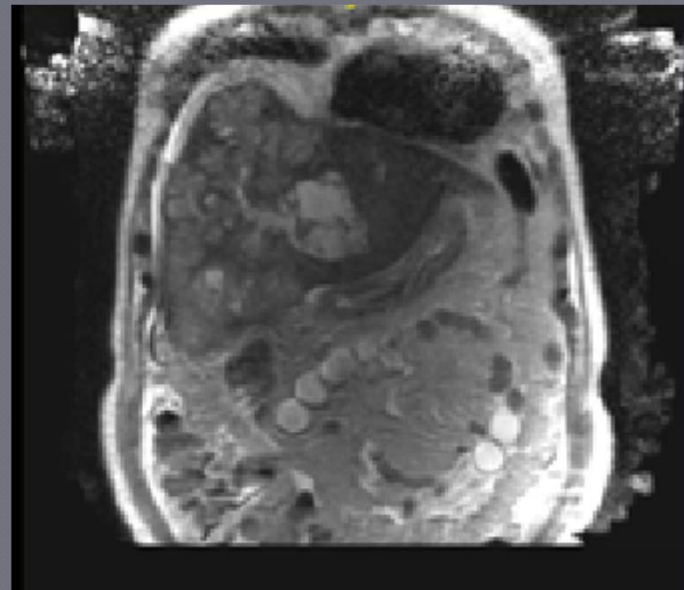


MRCP

Αποστημάτια - Διατάσεις
ενδοηπατικών χοληφόρων



Αυξομειώσεις εύρους
περιφερικών χοληφόρων



MRCP

- T2 ακολουθία

